

# Кейсы | Высшее образование | Пластическая хирургия

Materials for the selected specialty

Тип: Кейсы | Образование: Высшее образование | Специализация: Пластическая хирургия | Записей: 2

## Пластическая хирургия - кейс 1

Образование: Высшее образование | Специализация: Пластическая хирургия

### 1. УСЛОВИЕ СИТУАЦИОННОЙ ЗАДАЧИ

#### 1.1. Ситуация

Женщина 34 года на первичном приеме у пластического хирурга.

#### 1.2. Жалобы

Уменьшение объема молочных желез после лактации.

#### 1.3. Анамнез заболевания

В анамнезе 3 года назад - беременность, роды и грудное вскармливание в течении 9 месяцев; прекращением лактации в связи с выходом на работу. Отмечает изменение объема и формы молочных желез после деторождения. Планирует повторное деторождение через 2-3 года. Ранее к пластическому хирургу не обращалась.

#### 1.4. Анамнез жизни

Росла и развивалась нормально

В анамнезе:

- \* Детские и респираторные инфекции;
- \* Травмы и оперативные вмешательства – отрицает;
- \* Наличие сопутствующих заболеваний отрицает;
- \* Овариально-менструальный цикл в норме, длительность 28 дней. Месячное кровотечение 3-5 дней, умеренного количества, болевой синдром кратковременный, выражен слабо, вегетативных расстройств, связанных с овариально-менструальным циклом нет.
- \* Аллергологический анамнез – без особенностей;
- \* Наследственность неотягощена;
- \* Объем молочных желез у женщин в семье – в пределах среднестатистической нормы;
- \* Онкологический семейный анамнез по материнской линии по раку молочных желез отрицает

#### 1.5. Объективный статус

При поступлении рост 170 см, масса тела 66 кг, телосложение – нормостеническое, питание – умеренное, дыхательная, сердечно-сосудистая системы, органы пищеварения без особенностей. Гемодинамика стабильна. Психо-эмоционально – стабильна.

### 1. План обследования

#### 1. Вопрос

Необходимым для постановки диагноза методом обследования является

##### 1. пальпация

## 2. осмотр

3. определение генов BRCA-1

4. определение генов BRCA-2

5. определение онкомаркеров CEA, CA 19-9, CA 125, CA 15-3

6. определение гормонального статуса пациента

### Правильные ответы: пальпация; осмотр

\_Соколов И.С., Пшениснов К.П. «Протоколы подготовки и обеспечения основных эстетических операций». Избранные вопросы пластической хирургии. – Издательство «Аверс Плюс» г. Ярославль. – Издание под патронажем РНИМУ им. Н.И.Пирогова (Москва) и Ярославского государственного медицинского университета. - том 2 №2, 2018. – 40 стр\_

Операции в области молочных желез. Увеличение молочных желез, редукция, подтяжка. Первичная консультация – стр. 20.

\* УЗИ молочной железы (Если имеются изменения – дополнительно консультация онколога-маммолога)

\* Сбор анамнеза (наличие родов и кормление грудью, изменение формы молочной железы с течением времени)

\* Осмотр, определение параметров, плотности и эластичности тканей, симметрии и деформации, степени птоза

\_Соколов И.С., Пшениснов К.П. «Протоколы подготовки и обеспечения основных эстетических операций». Избранные вопросы пластической хирургии. – Издательство «Аверс Плюс» г. Ярославль. – Издание под патронажем РНИМУ им. Н.И.Пирогова (Москва) и Ярославского государственного медицинского университета. - том 2 №2, 2018. – 40 стр\_

\* Операции в области молочных желез. Увеличение молочных желез, редукция, подтяжка. Первичная консультация – стр 20.

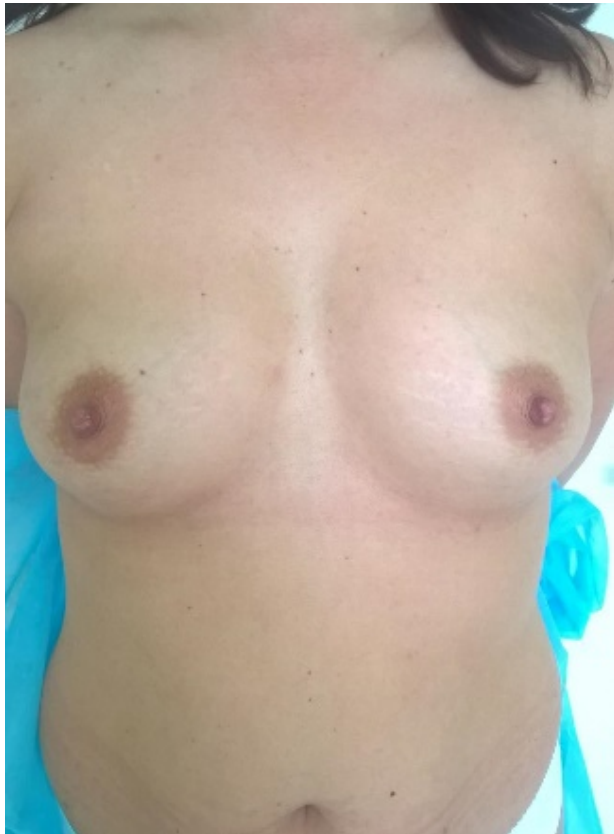\* УЗИ молочной железы (Если имеются изменения – дополнительно консультация онколога-маммолога)

\* Сбор анамнеза (наличие родов и кормление грудью, изменение формы молочной железы с течением времени)

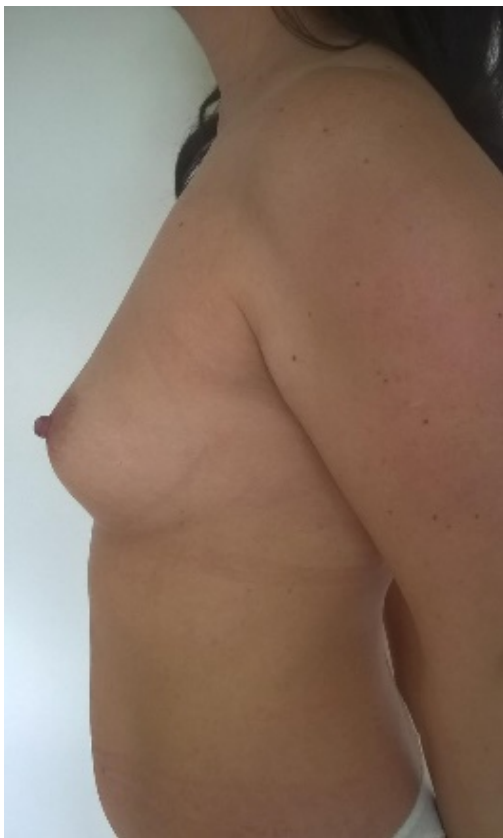\* Осмотр, определение параметров, плотности и эластичности тканей, симметрии и деформации, степени птоза

## 3. Результаты обследования

### 3.1. Осмотр



Осмотр



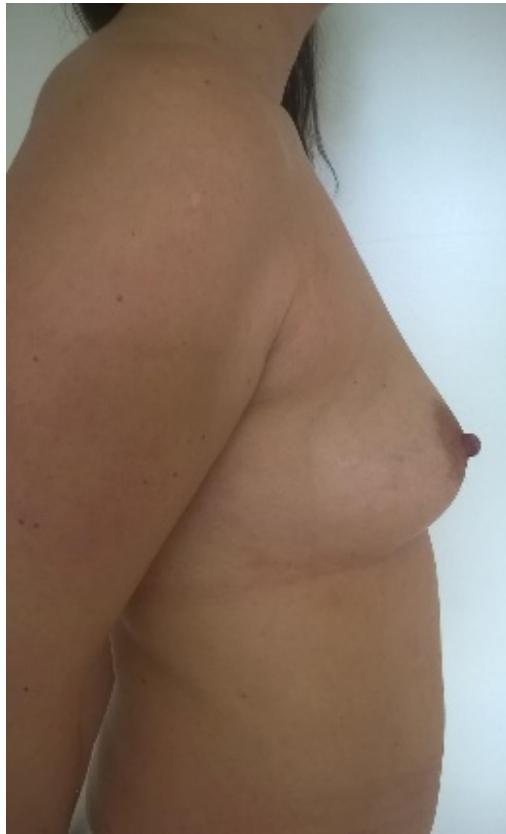Осмотр



Осмотр



Осмотр



#### Осмотр

Status localis: молочные железы в пределах физиологической асимметрии. Конус желез слабо выражен умеренно, птоз железистый, умеренный, субмаммарные складки выражены отчетливо, уровни симметричны. Патологии основания молочных желез не выявлено.

Параметры:

Диаметр молочных желез: справа – 14,3 см, слева – 14 см,

Расстояние от субмаммарной складки до соска справа – 7,0, слева – 7,2 см,

Расстояние от субмаммарной складки до соска в натяжении справа – 9,5 см, слева – 9,7 см.

Расстояние между молочными железами – 3,6 см.

Расстояние от яремной вырезки до САК – 18,0 см справа и слева, Расстояние от середины ключицы справа = 21,0 см, слева – 20,5 см. Расстояние САК-САК – 19,5 см.

Диаметр ареол – 4,3-4,5 см

Окружность грудной клетки – 85 см.

### 3.2. Пальпация

При пальпации: Тургор мягких тканей молочных желез снижен незначительно. Регионарные лимфоузлы не увеличены, безболезненны. Большие грудные мышцы развиты нормально. Пальпаторно патологических образований в железах не определяется. Протоковых выделений не выявлено

### 3.3. Определение гормонального статуса пациента

ТТГ 0,520 мкЕд/мл (N=0,470—4,640 мкЕд/мл),

пролактин 6,05 нг/мл (N=3,24—29,12 нг/мл),

прогестерон 35,80 нмоль/л (N=10,43—122,84 нмоль/л),

эстрадиол 650 пмоль/л (N=176,16—1134,03 пмоль/л),

Лютеинизирующий гормон 3,78 мЕд/мл (N=0,4—20 мЕд/мл), фолликулостимулирующий гормон 1,76 мЕд/мл (N=1,38—5,52 мЕд/мл).

### 3.4. Определение генов BRCA-1

Данные за наследственные формы рака молочных желез не обнаружены

## 2. Вопрос

Необходимым для постановки диагноза и подготовки к вмешательству инструментальным методом обследования является

1. термометрия
2. дуктография
3. радиотермометрия

### 4. ультразвуковое исследование молочных желез

**Правильный ответ: ультразвуковое исследование молочных желез**

Ультразвуковое исследование молочных желез. Шаг за шагом. От простого к сложному / А.Н.Сенча – М.: МЕДпресс-ин форм, 2018. – 184 с. : ил. (стр.15)

Этапная хирургическая коррекция гигантомастии. Методические рекомендации

К.м.н. а.а. Копылов, д.м.н. Б.ш. Гогия, д.б.н. И.а. Чекмарева, д.м.н. О.В. Паклина, к.м.н. Р.Р. Аляутдинов, к.м.н. Н.О. Султанова, к.м.н. Т.В. Токарева, к.м.н. А.Н. Лебедева, к.м.н. И.П. Колганова ФГБУ «Институт хирургии им. А.В. Вишневского» (дир. — акад. РаНа.ш. Ревитшвили) Минздрава РФ, Москва, Россия (с. 77)

В процессе выполнения УЗИ МЖ оцениваются:

МЖ в целом:

- расположение, симметричность;
- экзогенность;
- экоструктура, соотношение жировой, железистой тканей; Для детализации истинной и ложной гипертрофии молочных желез.
- состояние млечных протоков;
- область соска и ареолы;
- кровеносные сосуды паренхимы (интенсивность, симметричность).

Изменения в МЖ:

- характер изменений (диффузные, очаговые);

Соколов И.С., Пшениснов К.П. «Протоколы подготовки и обеспечения основных эстетических операций». Избранные вопросы пластической хирургии. – Издательство «Аверс Плюс» г. Ярославль. – Издание под патронажем РНИМУ им. Н.И.Пирогова (Москва) и Ярославского государственного медицинского университета. - том 2 №2, 2018. – 40 стр

Операции в области молочных желез. Увеличение молочных желез, редукция, подтяжка. Первичная консультация – стр 20.

\* УЗИ молочной железы (Если имеются изменения – дополнительно консультация онколога-маммолога)

\* Сбор анамнеза (наличие родов и кормление грудью, изменение формы молочной железы с течением времени)

\* Осмотр, определение параметров, плотности и эластичности тканей, симметрии и деформации, степени птоза

## 5. Результаты инструментального метода обследования

### 5.1. Ультразвуковое исследование молочных желез

Молочные железы среднего объема. Строение молочной железы: смешанное с преобладанием железистой ткани. Протоки: соответствуют фазе менструального цикла, диффузные изменений нет, очаговые образований нет, млечные протоки не расширены: аксиллярные, надключичные и парастернальные лимфоузлы не изменены. Эхографическая картина соответствует фазе менструального цикла: УЗ-признаки начальной жировой трансформации молочных желез.

## 3. Вопрос

Ультразвуковое исследование молочных желез следует провести в сроки + \_\_\_\_\_ + день менструального цикла

1. 20-28 (30)
2. 1-4
3. 14-18

### 4. 5-12

**Правильный ответ: 5-12**

Методические рекомендации по профилактике рака молочной железы.

ФГБУ «НАЦИОНАЛЬНЫЙ МЕДИЦИНСКИЙ ИССЛЕДОВАТЕЛЬСКИЙ ЦЕНТР АКУШЕРСТВА, ГИНЕКОЛОГИИ И ПЕРИНАТОЛОГИИ ИМЕНИ АКАДЕМИКА В.И. КУЛАКОВА» МИНИСТЕРСТВА ЗДРАВООХРАНЕНИЯ РФ

Институт онкогинекологии и маммологии

Общероссийская общественная организация «Российское общество специалистов по профилактике и лечению опухолей репродуктивной системы», 2018 год, стр 10

Лучевые методы диагностики.

Ультразвуковое исследование молочных желез.

Проводится на 5-12 день менструального цикла, дополняет и уточняет картину патологического процесса, полученного при других методах исследования. Для исследования отсутствуют возрастные ограничения и радиационная нагрузка.

## 2. Диагноз

### 4. Вопрос

Учитывая жалобы, анамнез и данные обследования, пациентке следует поставить диагноз

1. Тубулярная деформация молочных желез 1 типа

### 2. Постлактационная инволюция молочных желез

3. Аплазия молочных желез
4. Синдром Поланда

**Правильный ответ: Постлактационная инволюция молочных желез**

Данный диагноз установлен на основании:

Жалоб пациента – уменьшение объема молочных желез, связанное с беременностью, родами и лактацией.

Анамнеза заболевания –

\* Молочные железы исходно среднего объема, удовлетворявшего пациентку. Объем молочных желез после беременности, родов и лактации уменьшился, форма изменилась незначительно.

Клинического, лабораторного и инструментального обследования

\* Параметры молочных желез, соответствующие постлактационной инволюции с признаками незначительного птоза; патологии основания желез не наблюдается;

\* Строение молочной железы: смешанное с преобладанием железистой ткани, с начальными признаками жировой трансформации. Признаков фоновой патологии молочных желез не выявлено. Эхографическая картина соответствует фазе менструального цикла;

\* Отсутствие данных за другие диагнозы;

\_Соколов И.С., Пшениснов К.П. «Протоколы подготовки и обеспечения основных эстетических операций». Избранные вопросы пластической хирургии. – Издательство «Аверс Плюс» г. Ярославль. – Издание под патронажем РНИМУ им. Н.И.Пирогова (Москва) и Ярославского государственного медицинского университета. - том 2 №2, 2018. – 40 стр\_

## 8. Диагноз

### 8.1. Постлактационная инволюция молочных желез

#### 5. Вопрос

При сборе фотодокументации перед операцией, помимо стандартных проекций, необходимо выполнить фотографирование

1. полупрофиль и профиль в положении сидя
2. анфас в положении лежа

#### 3. анфас и профиль с наклоном вперед, анфас с поднятыми руками

4. полупрофиль и профиль с поднятыми руками и руками на поясе

**Правильный ответ: анфас и профиль с наклоном вперед, анфас с поднятыми руками**

\_Соколов И.С., Пшениснов К.П. «Протоколы подготовки и обеспечения основных эстетических операций». Избранные вопросы пластической хирургии. – Издательство «Аверс Плюс» г. Ярославль. – Издание под патронажем РНИМУ им. Н.И.Пирогова (Москва) и Ярославского государственного медицинского университета. - том 2 №2, 2018. – 40 стр\_

Операции в области молочных желез. Увеличение молочных желез, редукция, подтяжка. В день операции – стр 21.

\* Фотографирование пациента в стандартных проекциях: две в профиль обычные и две с наклоном вперед с провисанием груди, две анфас с поднятыми и опущенными руками, а также с наклоном вперед с провисанием груди, две в  $\frac{3}{4}$  от подбородка до пупка

## 3. Лечение

#### 6. Вопрос

Основным методом хирургической коррекции в данном случае является

#### 1. аугментационная маммопластика ретропекторальная

2. периареолярная мастопексия
3. редрапировка ткани молочных желез
4. аугментационная маммопластика субгландулярная

**Правильный ответ: аугментационная маммопластика ретропекторальная**

\_Боровиков А.М. // Курс пластической хирургии в 2-х т. / Под ред. К.П. Пшениснова. – Ярославль; Рыбинск: Рыбинский Дом печати, 2010. – Глава 4.2. Увеличивающая маммопластика \_\_-\_\_ С806-859.. – 1\_\_ т.\_



Карман. В сравнении с субглангулярным частично субпекторальный карман даст увеличенную полноту верхнего склона за счет отодвинутой протезом кпереди большой грудной мышцы. Стр.826

## 7. Вопрос

Оптимальным оперативным доступом в данном случае является

1. трансареолярный
- 2. субмаммарный**
3. трансабдоминальный
4. трансаксиллярный

**Правильный ответ: субмаммарный**

Выбор доступа продиктован биометрическими параметрами пациентки. Субмаммарная борозда выражена, имеется небольшая степень птоза. Трансареолярный доступ возможен при ареоле такого диаметра, но риск повреждения протоков выше, а пациентка планирует повторное деторождение и грудное вскармливание. Трансаксиллярный доступ в данном случае не имеет преимуществ, так как имеются другие зоны для расположения малозаметных рубцов.

Боровиков А.М. \_\_// Курс пластической хирургии в 2-х т. / Под ред. К.П. Пшениснова. – Ярославль; Рыбинск: Рыбинский Дом печати, 2010. – Глава 4.2. Увеличивающая маммопластика – \_\_С\_\_806-859\_\_.. – 1\_\_I\_\_ т.

\* Выбор доступа. В большинстве случаев он определяется исходной картиной. В отсутствии заметной субмаммарной складки (далее СМС) предпочтителен аксиллярный разрез. При выраженной субмаммарной складке предпочтителен субмаммарный разрез, гарантирующий оптимальный контроль топографии кармана. При диаметре ареолы 4 см и более удобен полуциркулярный разрез по нижнему краю ареолы. Теоретически этот доступ сильнее прочих повреждает паренхиму, однако, ни клинических, ни рентгенологических подтверждений этому нет. Вместе с тем, следует взвесить хорошо заживающий, но все же пожизненно заметный рубец, против практически незаметного, благодаря легкому птозу субмаммарного рубца.

Трансабдоминальный доступ используется при сопутствующей абдоминопластике– стр 820

\_Габка К.Д., Бомберт Х. Пластическая и реконструктивная хирургия молочной железы; пер с англ.; под общей редакцией Миланова Н.О. – М.: МЕДпресс-\_\_информ, 2010. – 360с.: ил\_

Глава 3 . Аугментационная (Увеличивающая) маммопластика. Выбор хирургического доступа. Субмаммарный доступ. - стр 35

## 8. Вопрос

Преимуществом субмаммарного доступа является

1. меньший процент развития капсулярных контрактур
2. менее выраженный болевой синдром
- 3. возможность установки имплантата в разных плоскостях (ретропекторально, субглангулярно)**
4. менее длительный период ограничения физической активности

**Правильный ответ: возможность установки имплантата в разных плоскостях (ретропекторально, субглангулярно)**

\_Габка К.Д., Бомберт Х. Пластическая и реконструктивная хирургия молочной железы; пер с англ.; под общей редакцией Миланова Н.О. – М.: МЕДпресс-информ, 2010. – 360с.: ил\_

Глава 3 . Аугментационная (Увеличивающая) маммопластика. Выбор хирургического доступа. Субмаммарный доступ. Стр 35

Субмаммарный доступ обеспечивает: пространство для манипуляций и хирургического маневра, возможность расположить эндопротез в разных плоскостях, изменить уровень субмаммарной

## 9. Вопрос

Оптимальным в данном случае является анатомический имплантат/эндопротез

1. малой высоты, средней проекции проекции с шириной 12,5-13,0, объемом 250-300см<sup>3</sup>/г
2. большой/полной высоты, высокой проекции с шириной 13,5-14,0, объемом 530-680 см<sup>3</sup>/г

**3. средней высоты , средней/средней плюс проекции с шириной 12,5-13,0, объемом 360-375 см<sup>3</sup>/г**

4. средней высоты, высокой/экстравысокой проекции с шириной 10,5-11,0, объемом 225-260см<sup>3</sup>/г

**Правильный ответ: средней высоты , средней/средней плюс проекции с шириной 12,5-13,0, объемом 360-375 см<sup>3</sup>/г**

Выбор анатомического эндопротеза/имплантата при увеличивающей маммопластике необходимо рассчитывать исходя из резервной емкости чехла молочных желез, телосложения и роста пациентки и учитывать по возможности пожелания пациентки. При этом резервная емкость чехла у пациентки – достаточная. Ткани эластичны, но имеют умеренное упругое сопротивление. Телосложение пациентки нормостеническое, рост – средний, грудная клетка средней ширины, вследствие чего пациентке при выборе анатомического имплантата показан эндопротез с симметричным основанием.

\_Боровиков А.М. // Курс пластической хирургии в 2-х т. / Под ред. К.П. Пшениснова. – Ярославль; Рыбинск: Рыбинский Дом печати, 2010. – Глава 4.2. Увеличивающая маммопластика – С806-859.. – 1\_\_ т.\_

\* Определение потенциальной резервной емкости чехла МЖ, его возможностей по маскировке протеза и поддержке новой формы – ключевой момент прогнозирования ожидаемой формы МЖ.

\* Безопасным и наиболее употребимым считается объем имплантата в диапазоне 250-350 мл. У рожавших с легким птозом МЖ объем должен быть выше для заполнения дряблого чехла. Обе рекомендации не что иное, как способность кожно-железистого лоскута МЖ редрапироваться над протезом, иначе говоря, резервную емкость чехла МЖ. Никаких резервуаров в МЖ нет. Речь идет о соотношении упругости и эластичности чехла.

\* ... Если растяжимость кожи ареолы кпереди меньше 2 см (тугие покровы), хирург вычитает 30 мл из объема имплантата. Если растяжение больше 3 см, то добавляет 30 мл, а если более 4 см, добавляет 60 мл. Если дистанция сосок-складка более 9,5 см. то хирург добавляет 30 мл к ориентировочному объему, чтобы заполнить емкий нижний склон.

## 10. Вопрос

Оптимальным в данном случае является круглый имплантат/эндопротез

1. низкого профиля, диаметр в диапазоне 14,5-15,0, объемом 380-410 см<sup>3</sup>/г
2. ультра/экстра высокой проекции, высота в диапазоне 13,2-13,5 см, объемом в диапазоне 545-560 см<sup>3</sup>/г
3. высокого профиля, диаметром в диапазоне 13,2-13,5, объемом 485-520 см<sup>3</sup>/г

**4. среднего/среднего плюс профиля, диаметр в диапазоне - 12,7-13,0 см, объемом 360-375 см<sup>3</sup>/г**

**Правильный ответ: среднего/среднего плюс профиля, диаметр в диапазоне - 12,7-13,0 см, объемом 360-375 см<sup>3</sup>/г**

Выбор эндопротеза/имплантата при увеличивающей маммопластике необходимо рассчитывать исходя из резервной емкости чехла молочных желез и учитывать по возможности пожелания пациентки. При этом резервная емкость чехла у пациентки – умеренная. Ткани эластичны, но имеют умеренное упругое сопротивление.

\_Боровиков А.М. // Курс пластической хирургии в 2-х т. / Под ред. К.П. Пшениснова. – Ярославль; Рыбинск: Рыбинский Дом печати, 2010. – Глава 4.2. Увеличивающая маммопластика – С806-859.. –

1\_\_1\_\_т.\_

\* Определение потенциальной резервной емкости чехла МЖ, его возможностей по маскировке протеза и поддержке новой формы – ключевой момент прогнозирования ожидаемой формы МЖ.

\* Безопасным и наиболее употребляемым считается объем имплантата в диапазоне 250-350 мл. У рожавших с легким птозом МЖ объем должен быть выше для заполнения дряблого чехла. Обе рекомендации не что иное, как способность кожно-железистого лоскута МЖ редрапироваться над протезом, иначе говоря, резервную емкость чехла МЖ. Никаких резервуаров в МЖ нет. Речь идет о соотношении упругости и эластичности чехла.

\* ... Если растяжимость кожи ареолы кпереди меньше 2 см (тугие покровы), хирург вычитает 30 мл из объема имплантата. Если растяжение больше 3 см, то добавляет 30 мл, а если более 4 см, добавляет 60 мл. Если дистанция сосок-складка более 9,5 см. то хирург добавляет 30 мл к ориентировочному объему, чтобы заполнить емкий нижний склон.

## 4. Вариатив

### 11. Вопрос

Период обязательного ношения компрессионного белья после данной операции составляет + \_\_\_\_\_ + недель (и)

1. 10-12

2. 8-10

3. 2-3

4. 4-5

**Правильный ответ: 4-5**

Соколов И.С., Пшениснгов К.П. «Протоколы подготовки и обеспечения основных эстетических операций». Избранные вопросы пластической хирургии. – Издательство «Аверс Плюс» г. Ярославль. – Издание под патронажем РНИМУ им. Н.И.Пирогова (Москва) и Ярославского государственного медицинского университета. - том 2 №2, 2018. – 40 стр

Операции в области молочных желез. Увеличение молочных желез, редукция, подтяжка. Послеоперационный период – стр 25.

После операции рекомендовано ношение компрессионного белья 4-5 недель

### 12. Вопрос

Период обязательного ограничения аэробной физической нагрузки после данной операции составляет + \_\_\_\_\_ + недель(и)

1. 10

2. 6

3. 8

4. 2

**Правильный ответ: 6**

Соколов И.С., Пшениснгов К.П. «Протоколы подготовки и обеспечения основных эстетических операций». Избранные вопросы пластической хирургии. – Издательство «Аверс Плюс» г. Ярославль. – Издание под патронажем РНИМУ им. Н.И.Пирогова (Москва) и Ярославского государственного медицинского университета. - том 2 №2, 2018. – 40 стр

Операции в области молочных желез. Увеличение молочных желез, редукция, подтяжка. Послеоперационный период – стр 25.

Ограничение физической нагрузки после операции на молочных железах составляет 6 недель

# Пластическая хирургия - кейс 2

Образование: Высшее образование | Специализация: Пластическая хирургия

## 1. УСЛОВИЕ СИТУАЦИОННОЙ ЗАДАЧИ

### 1.1. Ситуация

Родители ребенка возраст 9 мес. обратились к врачу пластическому хирургу.

### 1.2. Жалобы

На необычную форму черепа.

### 1.3. Анамнез заболевания

Деформация черепа отмечается с рождения - врожденная

### 1.4. Анамнез жизни

Ребенок от 1 беременности, 1 срочных родов, роды стремительные. Головное предлежание. родился с массой 3400 рос 53 см. Выписан домой на 5 сутки. Со слов мамы в течение всего периода нахождения в родильном доме и в первые недели жизни в области стреловидного шва отмечался костный гребень, врачами родильного дома состояние было расценено как послеродовая конфигурация головы с нахождением теменных костей друг на друга по линии стреловидного шва.

С рождения форма черепа округлая с широким высоким лбом, с выраженными лобными буграми. Большой родничок с рождения определялся, был ромбовидной формы размером 1,5х1,5, не напряженный, не западающий, к 4 месяцу жизни перестал определяться. Со слов мамы последние 2 мес жизни ребенок стал беспокойным, плохо спит, участились срыгивания, усилился метеоризм. Мама ребенка связывает данные изменения с введением новых прикормов. Ребенок наблюдается педиатром по поводу рахита, Невролог поликлиники наблюдает ребенка по поводу синдрома мышечной дистонии и гипертензионного синдрома.

### 1.5. Объективный статус

Ребенок правильного телосложения хорошего питания на осмотр реагирует спокойно, основные навыки соответствуют возрасту, большой родничок 5х5 мм не западает имеется небольшое костной выбухание в проекции родничка, сам родничок не напряжен, имеется деформация черепа за счет увеличения поперечного размера и уменьшения переднезаднего размера с уплощением лобной и затылочной области, поперечный размер черепа в задних примерно равен поперечному размеру на уровне лобной кости. Лоб высокий, плоский, имеется недоразвитие надбровных дуг, носолобный угол сглажен, носовое дыхание затруднено, дышит открытым ртом. По результатам офтальмологического осмотра у ребенка имеется астигматизм правого глаза, на глазном дне имеются признаки отека зрительных нервов с 2-х сторон, вены полнокровны, извиты, пульсации сосудов нет

## 1. План обследования

### 1. Вопрос

Основным методом физикального обследования, позволяющим установить предварительный диагноз у пациента с деформацией черепа, является

1. пальпация черепа

2. антропометрия

3. осмотр

4. аускультация черепа

**Правильный ответ: осмотр**

Диагноз КС, в большинстве случаев, ставится только на основании данных клинического исследования головы новорожденного (рекомендация), вероятность постановки верного диагноза

составляет 98%

КЛИНИЧЕСКИЕ РЕКОМЕНДАЦИИ «ХИРУРГИЧЕСКОЕ ЛЕЧЕНИЕ НЕСИНДРОМАЛЬНЫХ  
КРАНИОСИНОСТОЗОВ У ДЕТЕЙ», 2015

(1)

В период новорожденности не требуется проведение рентгенологических методов исследований

(2)

(3)

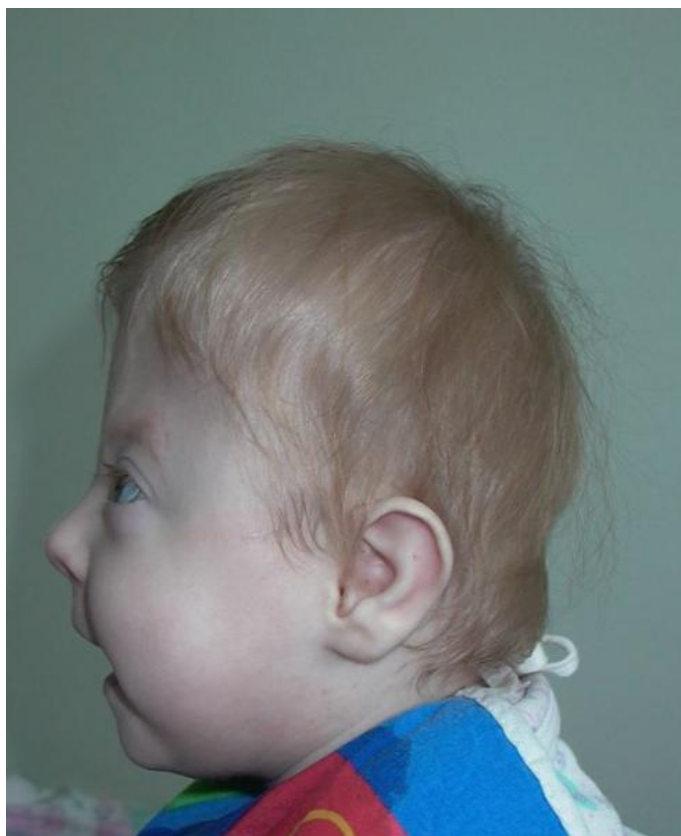(рекомендация).

Постнатальная диагностика

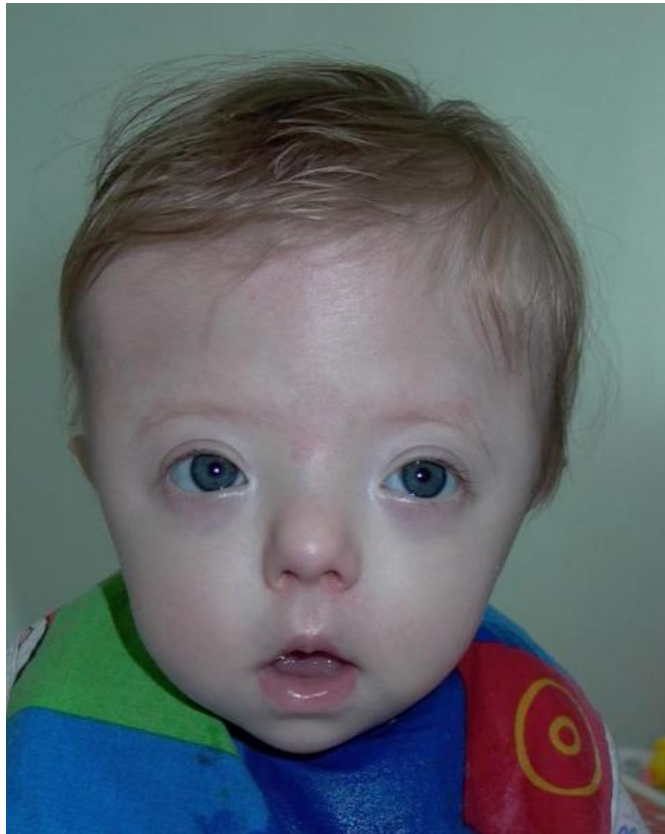(4)

### 3. Результаты обследования

#### 3.1. Осмотр



Осмотр



Осмотр

### 3.3. Антропометрия

Краниальный (черепной) индекс (КИ) 83% (брахицефалический тип)

## 2. Вопрос

Основным методом инструментального обследования для установления окончательного диагноза у пациента с деформацией черепа является

1. мультиспиральная КТ черепа и головного мозга
2. нейросонография
3. рентгенография черепа в 2-х проекциях
4. МРТ головного мозга

**Правильный ответ: мультиспиральная КТ черепа и головного мозга**

«Золотым стандартом» диагностики КС является компьютерная томография с построением 3D реконструкции черепа. По данным КТ исследования возможно оценка не только костных аномалий, подтверждения синостоза в области швов черепа, но выявление сопутствующих аномалий развития интракраниальных структур (рекомендация). Результаты КТ исследования могут использоваться для проведения компьютерной краниометрии, моделирование и планирования хирургических вмешательств, изготовления индивидуальных шаблонов и имплантов, помогать в вопросе выбора и использования дистракционных устройств (опция).

КЛИНИЧЕСКИЕ РЕКОМЕНДАЦИИ «ХИРУРГИЧЕСКОЕ ЛЕЧЕНИЕ НЕСИНДРОМАЛЬНЫХ КРАНИОСИНОСТОЗОВ У ДЕТЕЙ», 2015

(1)

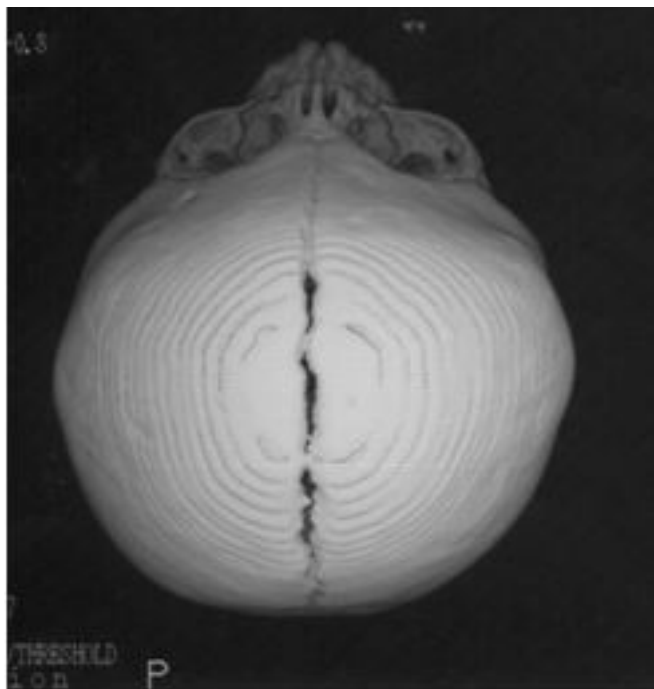
(2)

## 5. Результаты инструментального метода обследования

## 5.1. Мультиспиральная КТ черепа и головного мозга

По данным КТ имеется сужение боковых желудочков и субарахноидальных пространств по конвексу, рисунок борозд и извилин четкий, имеется расширение периневральных пространств зрительных нервов с 2-х сторон

Косвенные признаки внутричерепной гипертензии (усиление пальцевых вдавлений на своде и основании черепа, расширение периневральных пространств зрительных нервов, сужение субарахноидальных пространств по конвексу, миндалины мозжечка над входом в большое затылочное отверстие. Имеется полное заращение коронарного шва черепа остальные швы открыты



Мультиспиральная КТ черепа и головного мозга

## 2. Диагноз

### 3. Вопрос

На основании проведенного обследования у ребенка можно предположить клинический диагноз

#### 1. Бикоронарный краниосиностоз Q 75.0

2. Рахитическая деформация черепа

3. Брахицефалия, вариант нормы

4. Гидроцефалия

**Правильный ответ: Бикоронарный краниосиностоз Q 75.0**

Данный диагноз установлен на основании визуального определения брахицефалической деформации черепа и трехмерной реконструкции данных мультиспиральной компьютерной томографии, доказывающей синостозирование коронарного шва черепа при открытых остальных швах Краниосиностоз (Краниостеноз) (КС) - это заболевание, проявляющееся врожденным отсутствием или преждевременным закрытием швов черепа, приводящим к аномальному развитию черепа, что проявляется его деформацией.

КЛИНИЧЕСКИЕ РЕКОМЕНДАЦИИ «ХИРУРГИЧЕСКОЕ ЛЕЧЕНИЕ НЕСИНДРОМАЛЬНЫХ КРАНИОСИНОСТОЗОВ У ДЕТЕЙ», 2015

(2)

## 7. Диагноз

### 7.1. Бикоронарный краниосиностоз Q 75.0

#### 4. Вопрос

Результатом преждевременного синостозирования черепных швов у данного пациента является

1. снижение остроты зрения
2. поперхивание и нарушения глотания
3. нарушение носового дыхания

#### 4. внутричерепная гипертензия

**Правильный ответ: внутричерепная гипертензия**

Преждевременный синостоз в области швов черепа приводит к ограничению роста черепа в области закрытого шва, следствием чего является развитие кранио-церебральной диспропорции. Клиническим проявлением кранио-церебральной диспропорции является синдром внутричерепной гипертензии.

Общие сведения

КЛИНИЧЕСКИЕ РЕКОМЕНДАЦИИ «ХИРУРГИЧЕСКОЕ ЛЕЧЕНИЕ НЕСИНДРОМАЛЬНЫХ КРАНИОСИНОСТОЗОВ У ДЕТЕЙ», 2015

(1)

## 5. Вопрос

Причиной развития внутричерепной гипертензии у данного пациента с преждевременным изолированным краниосиностозом является

1. краниоцеребральная диспропорция (несоответствие объема полости черепа объему головного мозга)
2. окклюзионная гидроцефалия
3. аномалия Киари 1
4. нарушение венозного оттока, связанного со стенозом яремных отверстий

**Правильный ответ: краниоцеребральная диспропорция (несоответствие объема полости черепа объему головного мозга)**

Преждевременный синостоз в области швов черепа приводит к ограничению роста черепа в области закрытого шва, следствием чего является развитие кранио-церебральной диспропорции.

Общие сведения

КЛИНИЧЕСКИЕ РЕКОМЕНДАЦИИ «ХИРУРГИЧЕСКОЕ ЛЕЧЕНИЕ НЕСИНДРОМАЛЬНЫХ КРАНИОСИНОСТОЗОВ У ДЕТЕЙ», 2015

(1)

## 3. Лечение

#### 6. Вопрос

Для исключения (подтверждения) внутричерепной гипертензии ребенку в предоперационном периоде показано



1. определение давления ликвора при помощи люмбальной пункции

**2. исследование глазного дна**

3. определение интракраниального давления через открытые роднички (фонтанеллотензометрия)

4. суточный мониторинг внутричерепного давления при помощи интракраниального датчика

**Правильный ответ: исследование глазного дна**

Картина глазного дна (отек дисков зрительных нервов) – встречается редко у детей младшего возраста, что связано с физиологическими особенностями детского возраста (рекомендация). Нормальная картина глазного дна не исключает наличие у пациента ВЧГ.

КЛИНИЧЕСКИЕ РЕКОМЕНДАЦИИ «ХИРУРГИЧЕСКОЕ ЛЕЧЕНИЕ НЕСИНДРОМАЛЬНЫХ КРАНИОСИНОСТОЗОВ У ДЕТЕЙ», 2015

(1)

(2)

**7. Вопрос**

Наиболее эффективным способом лечения пациентов с изолированным краниосиностомозом коронарного шва является

1. мануальная терапия (остеопатия)

**2. хирургическое лечение**

3. ортопедическое лечение (ношение ортезов)

4. медикаментозное лечение внутричерепной гипертензии

**Правильный ответ: хирургическое лечение**

Никаких иных методов лечения детей с краниосиностозами, кроме хирургического не существует.

Челюстно-лицевая хирургия / под ред. Кулакова А. А. - Москва : ГЭОТАР-Медиа, 2019. - 692 с. (Серия "Национальные руководства") - ISBN 978-5-9704-4853-3 Глава 10

(1)

Краниосиностоzy и синдромальные поражения мозгового и лицевого черепа" В.А. Бельченко, А.В. Лопатин, С.А.Ясонов. Раздел:" Показания к хирургическому лечению" с.453.

**8. Вопрос**

Абсолютным показанием к проведению хирургического лечения является

1. явная деформация черепа

2. нарушения дыхания

3. диагностированное нарушения зрения на одном или обоих глазах

**4. клинические признаки внутричерепной гипертензии**

**Правильный ответ: клинические признаки внутричерепной гипертензии**

Абсолютным показанием к хирургическому лечению ребенка с КС является наличие синдрома ВЧГ.

КЛИНИЧЕСКИЕ РЕКОМЕНДАЦИИ «ХИРУРГИЧЕСКОЕ ЛЕЧЕНИЕ НЕСИНДРОМАЛЬНЫХ КРАНИОСИНОСТОЗОВ У ДЕТЕЙ», 2015

(1)

**9. Вопрос**

Абсолютным противопоказанием к проведению хирургического лечения пациентов с изолированными краниосиностозами являются

1. минимальная деформация черепа диагностированная на мультиспиральной КТ
2. скорректированные пороки сердца
3. отсутствие очевидных признаков внутричерепной гипертензии

**4. тяжелые пороки развития органов и систем, угрожающие жизни ребенка**

**Правильный ответ: тяжелые пороки развития органов и систем, угрожающие жизни ребенка**

Абсолютным противопоказанием к хирургическому лечению является наличие грубого сочетанного порока развития (например, ВПС), определяющего риск оперативного вмешательства, как крайне высокий

КЛИНИЧЕСКИЕ РЕКОМЕНДАЦИИ «ХИРУРГИЧЕСКОЕ ЛЕЧЕНИЕ НЕСИНДРОМАЛЬНЫХ КРАНИОСИНОСТОЗОВ У ДЕТЕЙ», 2015

(1)

## 10. Вопрос

В данном случае показан вариант хирургического лечения пациента: хирургическое устранение деформации черепа путем

1. простой синостэтомии коронарного шва
2. одномоментного ремоделирования и выдвижения фронтоорбитальной области
3. двухлобуктной краниотомии по Козыреву
4. краниэтомии с эндоскопической ассистенцией с последующим ношением индивидуальных черепных ортезов (шлемов)

**Правильный ответ: одномоментного ремоделирования и выдвижения фронтоорбитальной области**

6-12 мес  
{nbsp}

1. Реконструктивная операция – двусторонняя фронто-орбитальная реконструкция и выдвижение (рекомендация).
2. Реконструктивная операция – остеотомия костей теменно-затылочной области с установкой дистракционных аппаратов (опция) с последующим удалением устройств через 6 мес.
3. Установка пружинных дистракционных аппаратов в теменно-затылочную область без остеотомии (при неизменном лямбдовидном шве) (опция) с последующим удалением устройств через 6 мес.
4. «Тотальная» реконструкция костей свода черепа (опция)

КЛИНИЧЕСКИЕ РЕКОМЕНДАЦИИ «ХИРУРГИЧЕСКОЕ ЛЕЧЕНИЕ НЕСИНДРОМАЛЬНЫХ КРАНИОСИНОСТОЗОВ У ДЕТЕЙ», 2015

(1)

## 4. Вариатив

## 11. Вопрос

Антибактериальная терапия (антибиотикопрофилактика) должна проводиться

1. только в случаях длительной операции
2. только в случаях установки дистракционных аппаратов

**3. у всех пациентов независимо от объема и тяжести операции**

4. только в случаях обширного операционного поля (тотальная реконструкция свода черепа)

**Правильный ответ: у всех пациентов независимо от объема и тяжести операции**

Антибиотикопрофилактика проводится всем пациентам вне зависимости от объема и тяжести операции

КЛИНИЧЕСКИЕ РЕКОМЕНДАЦИИ «ХИРУРГИЧЕСКОЕ ЛЕЧЕНИЕ НЕСИНДРОМАЛЬНЫХ КРАНИОСИНСТОЗОВ У ДЕТЕЙ», 2015

(1)

## 12. Вопрос

Диспансерное наблюдение за ребенком после оперативного лечения изолированного краниосиностоза включает в себя

1. ежегодное проведение компьютерной томографии до 18 лет

**2. наблюдение у невролога и педиатра по месту жительства с обязательной КТ и контрольным осмотром у оперировавшего хирурга через 6 мес после операции**

3. осмотр оперировавшим хирургом через каждые 3-4 месяца.

4. только наблюдение по месту жительства у невролога, офтальмолога и педиатра ежегодно на протяжении 3 лет, далее только при возникновении симптомов ВЧГ (нарушение зрения)

**Правильный ответ: наблюдение у невролога и педиатра по месту жительства с обязательной КТ и контрольным осмотром у оперировавшего хирурга через 6 мес после операции**

Диспансерное наблюдение за пациентами оперированными по поводу КС

Пациенты, оперированные по поводу несиндромальной формы КС не требуют специального ухода и наблюдения. В течение первых 6-ти месяцев после операции до наступления консолидации костей в области операции уделяется внимание профилактике травматизма, что не представляет проблемы у детей первого года жизни (рекомендация).

Ребенок должен находиться под наблюдением невролога и педиатра, окулиста по месту жительства. Контрольный осмотр оперировавшим хирургом проводится через 6 мес после операции, проводится контрольное КТ исследование, позволяющее оценить степень коррекции деформации, консолидацию костей, исключить отдаленные осложнения, динамику интракраниальных аномалий (опция).

Дальнейшее наблюдение за ребенком проводится указанными выше специалистами по месту жительства. Контрольные КТ исследования проводятся только при наличии специальных показаний.

КЛИНИЧЕСКИЕ РЕКОМЕНДАЦИИ «ХИРУРГИЧЕСКОЕ ЛЕЧЕНИЕ НЕСИНДРОМАЛЬНЫХ КРАНИОСИНСТОЗОВ У ДЕТЕЙ», 2015

(1)